

# Suspicion d'ostéomyélite chez l'enfant CHUSJ

**Suspicion d'ostéomyélite aiguë\* chez enfant immunocompétent > 3 mois\*\*  
SANS suspicion d'arthrite septique\*\*\*, ou plaie associée**

**INVESTIGATION DE BASE**  
FSC, CRP  
HC : Maximiser volume: Voir TSI hémoculture  
Radiographie simple

**Selon SUSPICION**

**SUSPICION FAIBLE**  
(ex. peu de T°, +/- localisé, marqueurs inflammatoires peu perturbés, écho N)  
FUP 24-72h CDJ jour OUVRABLE

SI DOUTE PERSISTE au CDJ  
Si localisé: IRM  
Considérer écho si non fait  
Si site incertain ou important  
délais IRM: scintigraphie

**FORTE SUSPICION**  
DEMANDER ADMISSION

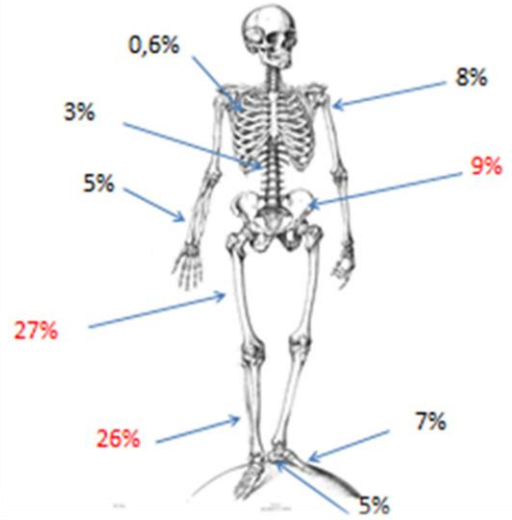
**DÉBUTER ANCEF HAUTE dose empirique\*\*\*\***  
Considérer consultation MI /orthopédie

**\*\*\*\*Si abcès ss périosté significatif et patient stable OU non réponse au traitement: discuter avec ortho possibilité bx/ponction/intervention chx**

**LOCALISÉ à un membre: IRM**  
Considérer échographie  
Discussion avec radiologie pour voir possibilité IRM prochain 24h-48h.  
Discussion entre radiologie et anesthésie si nécessité sédation pour IRM (si FDS, prioriser le DIMANCHE).

**SITE INCERTAIN: Scintigraphie**  
Discuter avec médecine nucléaire pour voir possibilité dans les prochains 24h-48h (même si FDS) (discuter entre 8 et 20h)  
Ou RMN pancorporelle

## Localisation



\* Suspicion d'ostéomyélite de moins de 2 semaines  
 \*\*Si nourrisson 0-3 mois: admission d'emblée vu risque Strep groupe B  
 \*\*\*Attention si enfant moins de 2 ans: Plus du tiers avec AS associée